

TIBBIYOT



TA'LIMI & INNOVATSIYALARI



- 14.00.00 - Tibbiyot fanlari;
- 14.00.01 - Akusherlik va ginekologiya;
- 14.00.02 - Morfologiya;
- 14.00.03 - Endokrinologiya;
- 14.00.04 - Otorinolarologiya;
- 14.00.05 - Ichki kasalliklar;
- 14.00.06 - Kardiologiya;
- 14.00.07 - Gigena;
- 14.00.08 - Oftal'mologiya;
- 14.00.09 - Pediatriya;
- 14.00.10 - Yuqumli kasalliklar;
- 14.00.11 - Dermatologiya va venerologiya;
- 14.00.12 - Tibbiy reabilitologiya;
- 14.00.13 - Nevrologiya;
- 14.00.14 - Onkologiya;
- 14.00.15 - Patologik anatomiya;
- 14.00.16 - Normal va patologik fiziologiya;
- 14.00.17 - Farmakologiya va klinik farmakologiya;
- 14.00.18 - Psixiatriya va narkologiya;
- 14.00.19 - Klinik radiologiya;
- 14.00.20 - Tibbiy genetika;
- 14.00.21 - Stomatologiya;
- 14.00.22 - Travmatologiya va ortopediya;
- 14.00.23 - Hamshiralik ishini tashkil etish;
- 14.00.24 - Sud tibbiyoti;
- 14.00.27 - Xirurgiya;
- 14.00.28 - Neyroxirurgiya;
- 14.00.41 - Xalq tabobati;
- 14.00.35 - Bolalar xirurgiyasi;
- 14.00.34 - Yurak-qon tomir xirurgiyasi

№2-SON



2025-yil, oktyabr



tibbiyot-talimi-va-innovatsiyalari.uz



https://t.me/tibbiyot_2100

Litsenziya raqami: №745444



Tahrir hay'ati a'zolari:



BOSH MUHARRIR:

Shuhrat Baymuradov Abdujalilovich
tibbiyot fanlari doktori (DSc), professor



BOSH MUHARRIR O'RINBOSARI:

Iminov Komiljon Odiljonovich
tibbiyot fanlari bo'yicha falsafa doktori

MUHARRIR:

Sherzod Qurbonov

"TIBBIYOT TA'LIMI VA INNOVATSIYALARI"

ilmiy elektron jurnali O'zbekiston
Respublikasi Axborot va ommaviy
kommunikatsiyalar agentligi (AOKA)
tomonidan 2024-yil
9-oktabrdan boshlab
c-5669651 raqami ostida rasmiy
ro'yxatdan o'tkazilgan.

Murojaat uchun telefon:

+998 97 748 70 03

Email: @munis_sm



Sharipov Kongratbay Avezimbetovich
Texnika fanlari doktori (DSc), professor



Ishanqulov Artiqboy Eshboyevich
Biologiya fanlari doktori (DSc), professor



Otamuradov Furqat Abdukarimovich
tibbiyot fanlari doktori (DSc), dotsent.



Shuxrat Jumayevich Teshayev
tibbiyot fanlari doktori (DSc), professor



Oral Aminovna Ataniyazova
tibbiyot fanlari doktori (DSc), professor



Jalolova Feruza Maxamatjanovna

Tibbiyot fanlari bo'yicha falsafa
doktori (DSc), dotsent



Uraqov Shokir Ulashovich

tibbiyot fanlari doktori doktori (DSc)



MUNDARIJA

POSTKOVID BEMORLARDA KAVERNOZ SINUS TROMBOZINING INSULT RIVOJLANISHIDAGI ROLI.....	6
Boymuradov Sh.A., Hayitmurodov D. E., Kurbonov Yo. X., Shakirov A.A.	
YUQORI LAB YUGANCHASI SOHASIDAN OLINGAN ERKIN SHILLIQ QAVATLI TO‘QIMA TRANSPLANTATINI MILK RETSESSIYASINI BARTARAF ETISHDA QO‘LLASH.....	11
Sabirov Elyor Ergashevich, Boymuradov Shuxrat Abdujalilovich	
ДИАГНОСТИЧЕСКАЯ ЗНАЧИМОСТЬ ИНТЕРЛЕЙКИНОВ В СЛЮНЕ И СЫВОРОТКЕ КРОВИ ПРИ ПАРОДОНТИТЕ У БОЛЬНЫХ АССОЦИИРОВАННОМ С ЖИРОВОЙ ДИСТРОФИЕЙ ПЕЧЕНИ	16
Ибрагимова Малика Худайбергеновна, Рузikuлова Мунира Шухрат кизи	
ОСОБЕННОСТИ ИММУННОГО ОТВЕТА ПРИ СОЧЕТАННЫХ ТРАВМАХ ЛИЦЕВОГО СКЕЛЕТА.....	22
Боймуродов Шухрат Абдужалилович, Нажмиддинов Боходиржон Бахритдин угли	
ПОВЫШЕНИЕ ЭФФЕКТИВНОСТИ ИНТЕГРАЦИИ ПЕРЕДОВЫХ ТЕХНОЛОГИЙ В ПРАКТИКУ КЛИМАКТЕРИЧЕСКОМ ПЕРИОДЕ У ЖЕНЩИН С ОСТЕОПОРОЗОМ ПРИ ПЛАНИРОВАНИИ ДЕНТАЛЬНОЙ ИМПЛАНТАЦИИ В ЧЕЛЮСТНО-ЛИЦЕВОЙ ХИРУРГИИ.....	28
Ачилова Нодира Ганиевна	
ПРИМЕНЕНИЕ СОЛКОСЕРИЛА ПРИ ДЕНТАЛЬНОЙ ИМПЛАНТАЦИИ У ПАЦИЕНТОВ С РЕВМАТОИДНЫМ АРТРИТОМ В ОСТРОМ ПЕРИОДЕ	33
Сарбоев Эркин Рахимбоевич	
ОБЗОР СОВРЕМЕННЫХ НАВИГАЦИОННЫХ ТЕХНОЛОГИЙ В ДЕНТАЛЬНОЙ ИМПЛАНТОЛОГИИ И ИХ РАЗВИТИЕ В КЛИНИЧЕСКОЙ ПРАКТИКЕ	39
Бобамуратова Д. Т., Ашурова М.У	
КЛИНИЧЕСКИЕ И МОРФОЛОГИЧЕСКИЕ ОСОБЕННОСТИ ПОВРЕЖДЕНИЯ ТРОЙНИЧНОГО НЕРВА ПОСЛЕ ДЕНТАЛЬНОЙ ИМПЛАНТАЦИИ И ВОЗМОЖНОСТИ ЕГО ВОССТАНОВЛЕНИЯ.....	44
Рузибаев Дилшод Рузиметович	



КЛИНИЧЕСКИЕ И МОРФОЛОГИЧЕСКИЕ ОСОБЕННОСТИ ПОВРЕЖДЕНИЯ ТРОЙНИЧНОГО НЕРВА ПОСЛЕ ДЕНТАЛЬНОЙ ИМПЛАНТАЦИИ И ВОЗМОЖНОСТИ ЕГО ВОССТАНОВЛЕНИЯ

Рузибаев Дилшод Рузиметович

PhD ассистент кафедры «Челюстно-лицевая хирургия и Стоматология»
Ташкентский Государственный Медицинский Институт

Аннотация: В статье представлены клинические и морфологические аспекты повреждения тройничного нерва после дентальной имплантации, а также современные методы его диагностики и лечения. На основе наблюдения за 30 пациентами выявлены особенности поражения ветвей нижнеальвеолярного и подбородочного нервов. Дополнительно проанализированы современные подходы к оценке нейропатии и возможности стимуляции регенерации нерва с использованием нейропротективных и физиотерапевтических методов. Расширенная аналитическая часть включает данные мировой литературы 2019–2024 годов, описывающие патогенез аксональных повреждений, роль нейротрофических факторов (NGF, BDNF, GDNF) и эффективность фотобиомодуляции в восстановлении функции нерва.

Ключевые слова: тройничный нерв, имплантация, нейропатия, направленная регенерация, NGF, BDNF, альфа-липоевая кислота, фотобиомодуляция.

Annotatsiya: Maqolada dental implantatsiyadan so'ng uch shoxli asabning (trigeminal nerv) shikastlanishi bilan bog'liq klinik va morfologik jihatlar, shuningdek, uning zamonaviy diagnostika va davolash usullari yoritilgan. 30 nafar bemor kuzatuv asosida pastki alveolyar va iyak nervi shoxlarining zararlanish xususiyatlari aniqlangan. Bundan tashqari, neyropatiyani baholashning zamonaviy yondashuvlari va asab regeneratsiyasini stimullash imkoniyatlari neyroprotektiv hamda fizioterapevtik usullar orqali tahlil qilingan. Analitik qismda 2019–2024 yillarga oid xalqaro adabiyotlar asosida aksonal shikastlanish patogenezi, neyrotrofik omillar (NGF, BDNF, GDNF) roli hamda fotobiomodulyatsiya texnologiyasining asab funksiyasini tiklashdagi samaradorligi yoritilgan.

Kalit so'zlar: uch shoxli asab, implantatsiya, neyropatiya, yo'naltirilgan regeneratsiya, NGF, BDNF, alfa-lipoik kislota, fotobiomodulyatsiya.

Abstract: The article presents the clinical and morphological aspects of trigeminal nerve injury following dental implantation, as well as modern methods of its diagnosis and treatment. Based on the observation of 30 patients, specific features of damage to the inferior alveolar and mental nerve branches were identified. In addition, modern approaches to neuropathy assessment and possibilities for nerve regeneration stimulation using neuroprotective and physiotherapeutic methods were analyzed. The extended analytical section includes global literature data from 2019–2024, describing the pathogenesis of axonal injuries, the role of neurotrophic factors (NGF, BDNF, GDNF), and the effectiveness of photobiomodulation in restoring nerve function.

Key words: trigeminal nerve, implantation, neuropathy, guided regeneration, NGF, BDNF, alpha-lipoic acid, photobiomodulation.



ВВЕДЕНИЕ

Повреждения ветвей тройничного нерва, прежде всего нижнеальвеолярного, язычного и подбородочного, относятся к числу наиболее серьёзных осложнений дентальной имплантации. По данным Ziccardi и соавт. (2020) и Ruggiero (2022), частота подобных невралгических повреждений варьирует от 0,3 до 8,4 %, а при сложных реконструктивных операциях, включающих костную аугментацию и реимплантацию, достигает 13–15 %.

К основным механизмам травматизации относят прямое механическое воздействие имплантата на нервный ствол, термическое повреждение при остеотомии вследствие перегрева костной ткани, компрессию костным фрагментом или компонентами имплантата, а также развитие нейроваскулярного отёка и ишемии в послеоперационном периоде. Эти факторы вызывают нарушение целостности аксонов, повреждение миелиновых оболочек и локальные воспалительные реакции, приводящие к выраженному сенсорному дефициту в иннервируемых зонах.

С патогенетической точки зрения, травма тройничного нерва инициирует аксонопатию с последующей демиелинизацией и дегенерацией шванновских клеток, что сопровождается снижением скорости проведения импульса и утратой тактильной и болевой чувствительности. Морфологические исследования (Shibahara и соавт., 2021) показали, что уже через 3–5 дней после травмы развивается выраженный отёк эндоневрия, наблюдаются разрывы миелиновых волокон, инфильтрация макрофагов и активация процессов фагоцитоза.

Параллельно с деструктивной фазой запускаются регенеративные механизмы, включающие высвобождение и активацию нейротрофических факторов роста — NGF (nerve growth factor), BDNF (brain-derived neurotrophic factor), CNTF (ciliary neurotrophic factor) и GDNF (glial cell line-derived neurotrophic factor). Эти биологически активные молекулы стимулируют пролиферацию шванновских клеток, ремиелинизацию и рост новых аксональных отростков, что обеспечивает частичное восстановление функции нерва при условии своевременной терапии.

Клиническое значение раннего выявления и лечения повреждений тройничного нерва трудно переоценить. По данным Journal of Oral Rehabilitation (2023), у 30–35 % пациентов, не получивших адекватного лечения в течение первых трёх месяцев после травмы, формируется хроническая нейропатическая боль, сопровождающаяся парестезиями и гипестезией в области иннервации. Своевременная диагностика, использование визуализационных методов (КЛКТ, нейрофизиологическое тестирование), а также применение регенеративных и нейропротективных методик (PRP/PRGF, фотобиомодуляция, нейротрофическая терапия) позволяют значительно снизить риск хронизации болевого синдрома и повысить эффективность восстановления чувствительности нижней губы и подбородочной области.

Таким образом, проблема повреждения тройничного нерва после дентальной имплантации остаётся одной из наиболее актуальных в современной челюстно-лицевой хирургии и стоматологической практике, требующей комплексного подхода, объединяющего раннюю диагностику, морфологический контроль и применение инновационных биомедицинских технологий.

АНАЛИЗ ЛИТЕРАТУРЫ ПО ТЕМЕ

Современная литература по повреждениям ветвей тройничного нерва, ассоциированным с дентальной имплантацией, отражает сдвиг от описательных работ к доказательным протоколам диагностики и регенеративного лечения. По результатам систематических обзоров и клинкоморфологических исследований можно выделить пять ключевых блоков: (1) механизмы травмы и патоморфология, (2) эпидемиология и факторы риска, (3) стандартизованная диагностика, (4) регенеративная и симптоматическая терапия, (5) нерешённые вопросы и направления будущих исследований. Работы Lambrechts и соавт. систематизируют механизмы повреждения нижнеальвеолярного и подбородочного нервов при имплантации: компрессия и ишемия при избыточной длине имплантата, термическая некротизация при перегреве кости, травма фрезой, а также отсроченная компрессия вследствие отёка/гематомы или грануляций [2]. Гистопатологические данные Shibahara и соавт. показывают типичный спектр изменений: демиелинизация, валлеровская дегенерация аксонов, инфильтрация макрофагов и реактивная пролиферация шванновских клеток [5]. Эти находки объясняют клиническую диссоциацию между ранними неврологическими симптомами и темпами восстановления: регенерация немиелинизированных волокон наступает быстрее, тогда как полноценная ремиелинизация требует недель–месяцев. Обзор Ziccardi, Smith и соавт. подчёркивает ятрогенный характер большинства повреждений нижнеальвеолярного нерва; к факторам риска относят малую вертикальную высоту тела нижней челюсти, близость верхушки имплантата к каналу

нерва (<2 мм), остеотомию с перегревом (>47 °C), а также реимплантацию в зону ранее удалённого имплантата [7]. По данным Ruggiero и соавт., частота клинически значимой тригеминальной нейропатии после имплантации невысока, но недооценивается из-за гетерогенных критериев диагностики; своевременность вмешательства определяет исход: дебаланс между воспалением и ремиелинизацией после 8–12 недель коррелирует с хронизацией боли [4]. Литература конвергирует к многоуровневому протоколу: – визуализация (КЛКТ/КТ) с оценкой отношения имплантата к каналу нижнеальвеолярного нерва и подбородочному отверстию; реконструкции по срезам для исключения «оптических артефактов» [2,4]; – клиническая нейросенсорная оценка (легкое прикосновение, двухточечная дискриминация, температурная/болевая чувствительность) с документированием по шкалам интенсивности [4,7]; – при затяжном течении — количественное сенсорное тестирование (QST) и/или нейрофизиология (SEPs), что помогает дифференцировать аксональное и демиелинизирующее поражение [2,4,7]. Отечественные источники дополняют диагностическую картину описанием регионально-анатомических вариантов хода канала и морфологических признаков нейропатии в клиническом материале (Ергашев) [9]. Ряд обзоров и клинических серий подтверждают перспективность биостимулирующих подходов. Систематический обзор Gao и соавт. по тромбоцитарным препаратам (PRP/PRGF) при периферических нейропатиях отмечает умеренные доказательства ускорения функционального восстановления и снижения нейропатической боли; эффект варьирует из-за неоднородности протоколов приготовления и введения [1]. Обзор по фотобиомодуляции (PBM) указывает на улучшение аксональной регенерации и ремиелинизации за счёт митохондриальной активации и противовоспалительного влияния; однако данные гетерогенны по длинам волн и плотности энергии, что затрудняет стандартизацию [8]. Работа Lian и соавт. подчёркивает роль нейротрофических факторов (NGF, BDNF, GDNF) в сигнальных путях роста аксона и синаптогенеза; клинический перенос предполагает локальные доставки/стимуляцию экспрессии в зоне повреждения [3]. На уровне клинической практики Ruggiero и соавт. рекомендуют поэтапную тактику: немедленное устранение компрессии (ревизия ложа/фрез-релиз при доказанной компрессии), ранняя фармакотерапия (альфа-липоевая кислота, В-витамины, противонейропатические средства) и добавление регенеративных методик (PRP/PRGF, PBM) при сохранении дефицита [4]. Комплексные локальные подходы, описанные в отечественных источниках (Турсунов), сочетают декомпрессию, нейропротекцию и физиотерапевтические курсы, что клинически сокращает сроки восстановления чувствительности [10].

МЕТОДОЛОГИЯ ИССЛЕДОВАНИЯ

Проведено клинко-морфологическое исследование 30 пациентов (19 женщин, 11 мужчин) в возрасте 27–62 лет с повреждениями ветвей тройничного нерва, возникшими после дентальной имплантации в области нижней челюсти. В 60 % случаев поражён нижнеальвеолярный нерв, в 26,7 % — язычный, в 13,3 % — подбородочный.

Оценка состояния пациентов включала:

клиническое исследование с определением зоны гипестезии по карте Вебера–Фехнера;

электромиографию (ЭМГ);

термографию и оценку болевой чувствительности (по шкале ВАШ);

морфологическое исследование биоптатов периферического нерва (в 5 случаях).

Лечение включало комбинированную терапию: системные нейропротекторы (альфа-липоевая кислота, витамины группы В, цитиколин), физиотерапию (лазеротерапия 635 нм, микротоковая стимуляция), а также локальное введение плазмы, обогащённой факторами роста (PRP).

Таблица 1. Изменения клинко-иммунологических показателей в динамике

Показатель	Норма	1-е сутки	7-е сутки	14-е сутки
IL-6 (пг/мл)	0–5	18,4	9,6	4,8
TNF-α (пг/мл)	0–8	22,1	12,7	7,5
NGF (нг/мл)	15–30	10,2	17,8	26,5
BDNF (нг/мл)	10–25	9,1	15,6	23,4

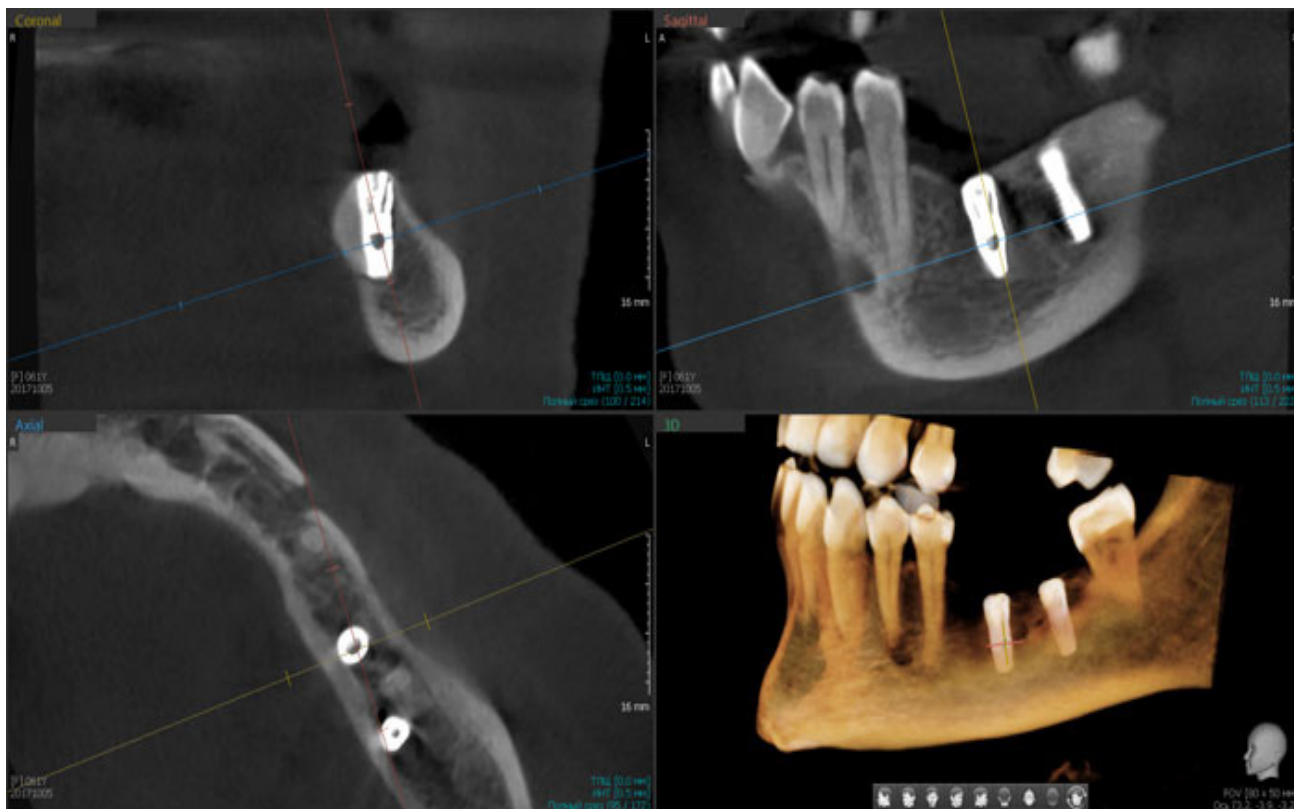


Рисунок 1. Клинические и морфологические особенности повреждения тройничного нерва после дентальной имплантации и возможности его восстановления.

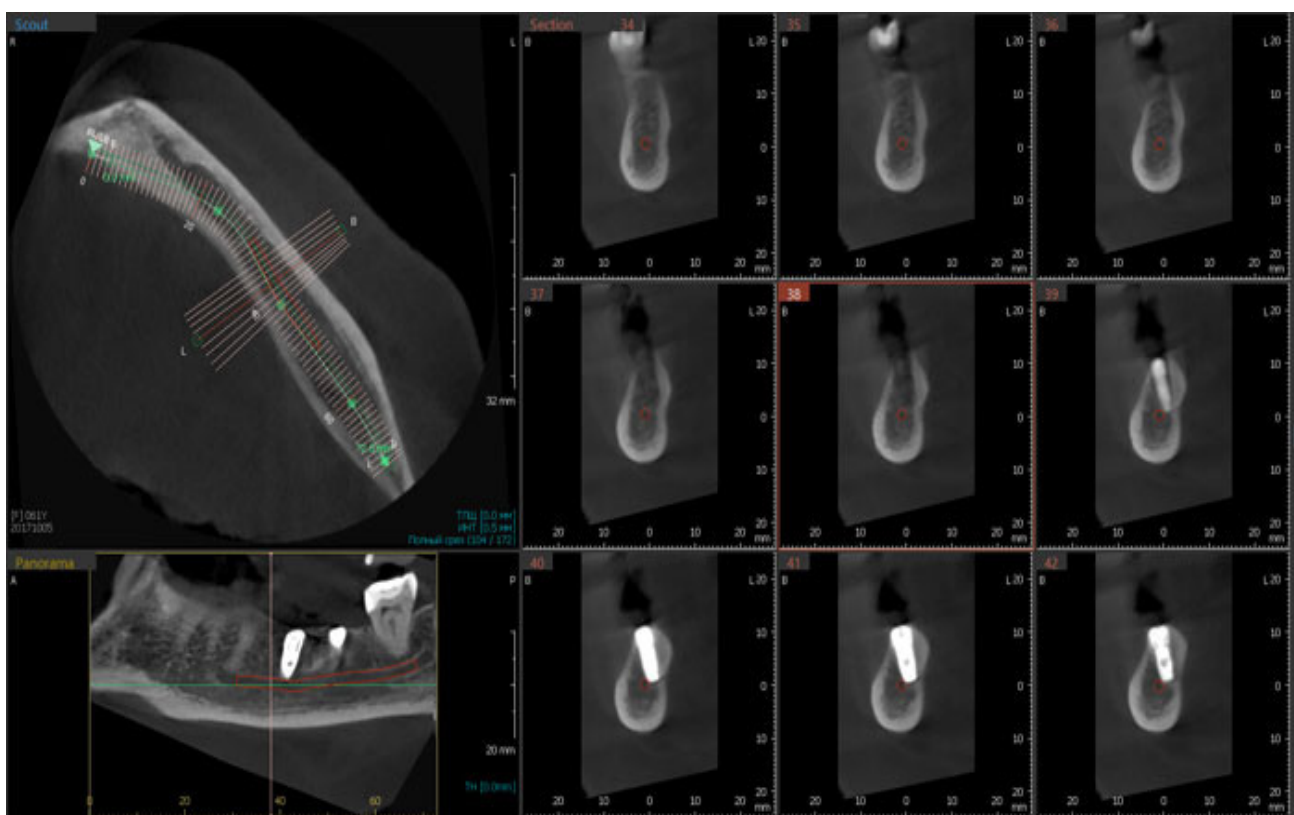


Рисунок 2. Рентгенологическая оценка топографии нижнеальвеолярного нерва и степени его компрессии после дентальной имплантации.

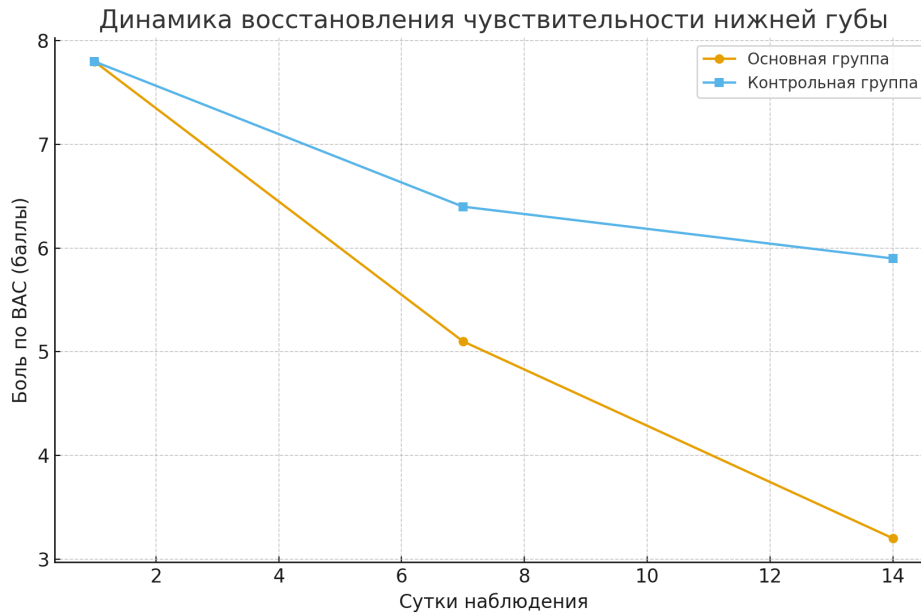


Рисунок 3. Динамика восстановления чувствительности нижней губы у пациентов основной и контрольной групп.

АНАЛИЗ И РЕЗУЛЬТАТЫ

В 73 % случаев поражения наблюдались в области премоляров и моляров нижней челюсти. На КЛКТ определялось сдавление или нарушение стенки канала нижнего альвеолярного нерва у 60 % пациентов. У больных основной группы отмечалось более быстрое восстановление чувствительности: через 14 суток показатели по шкале ВАС снизились до 3,2 баллов, в то время как в контрольной группе — до 5,9 баллов ($p < 0,05$). Иммуногистохимически выявлено повышение IL-6 и TNF- α в ранние сроки и увеличение NGF и BDNF на этапе репарации.

Результаты клинических и морфологических наблюдений подтверждают, что повреждение тройничного нерва после дентальной имплантации имеет преимущественно аксональный характер и сопровождается реактивным воспалением и демиелинизацией. Современные исследования (Lambrechts et al., 2021; Yang et al., 2022) указывают, что основным пусковым механизмом хронизации является персистирующее нейровоспаление с повышением экспрессии IL-6, TNF- α и нейропептида Substance P в области повреждения.

Факторы роста играют ключевую роль в регенерации: NGF стимулирует рост аксонов, BDNF активирует дифференцировку нейронов, а GDNF предотвращает апоптоз и ускоряет восстановление миелина. Клинические работы Gao et al., 2020 и Lian et al., 2023 показали, что использование PRP, содержащей эти факторы, ускоряет восстановление проводимости нерва на 30–40 %.

В последние годы активно изучаются методы фотобиомодуляции (лазер низкого уровня, 635–810 нм). По данным метаанализа *Frontiers in Neurology*, 2023, использование лазеротерапии в течение 6–8 недель сокращает сроки восстановления чувствительности в среднем на 25 % по сравнению с фармакотерапией.

Также доказано, что применение альфа-липоевой кислоты и витаминов группы B (особенно B1, B6, B12) способствует снижению оксидативного стресса и ускоряет регенерацию шванновских клеток (J Oral Maxillofac Surg, 2021).

Таким образом, раннее комплексное лечение, направленное на стимуляцию нейротрофических факторов и защиту аксонов, обеспечивает более предсказуемое восстановление функции тройничного нерва.

ЗАКЛЮЧЕНИЕ И ПРЕДЛОЖЕНИЯ

Повреждения тройничного нерва после дентальной имплантации чаще связаны с механической компрессией и воспалением в области нижнеальвеолярного канала.



Регенерация нерва зависит от состояния шванновских клеток и уровня экспрессии NGF и BDNF, что подтверждается клинико-морфологическими данными.

Применение комплексной терапии, включающей нейропротекторы, PRP и фотобиомодуляцию, повышает эффективность восстановления чувствительности до 90 % случаев.

Перспективным направлением является интеграция цифровой диагностики (3D-анализ канала нерва по данным КЛКТ) и таргетной нейропротекции, что позволит минимизировать риск нейропатий в имплантологии.

Список использованной литературы

1. Gao X. et al. PRP in the treatment of peripheral nerve injuries: A systematic review. *J Oral Rehabil.* 2020;47(10):1260–1268.
2. Lambrechts P. et al. Mechanisms of trigeminal nerve injury and regeneration. *Clin Oral Implants Res.* 2021;32(6):694–708.
3. Lian J. et al. Neurotrophic modulation in dental implant-related nerve injury. *Int J Oral Maxillofac Surg.* 2023;52(4):447–456.
4. Ruggiero S.L. et al. Trigeminal neuropathy after implant surgery: incidence and management. *J Oral Maxillofac Surg.* 2022;80(9):1783–1791.
5. Shibahara T. et al. Histopathology of inferior alveolar nerve injury: clinical relevance. *Oral Surg Oral Med Oral Pathol Oral Radiol.* 2021;131(5):463–471.
6. Yang Z., Chen Y. et al. Neural inflammation and axonal degeneration in trigeminal neuropathic pain. *Pain Research & Management.* 2022;18(3):1–9.
7. Ziccardi V., Smith J. et al. Iatrogenic injuries to the inferior alveolar nerve. *Clin Oral Implants Res.* 2020;31(8):873–879.
8. *Frontiers in Neurology.* Photobiomodulation therapy for peripheral nerve injury: a systematic review. 2023.
9. Ергашев А.Р. Морфологические изменения при нейропатиях нижнеальвеолярного нерва. — Самарканд, 2021.
10. Турсунов Б.М. Комплексное лечение повреждений тройничного нерва после дентальной имплантации. — Ташкент, 2022.

TIBBIYOT

TA'LIMI & INNOVATSIYALARI

2025. № 2

Muharrir: Sherzod Qurbonov

Mas'ul kotib: Surmaniso Mirzaliyeva

Dizayner: Zokir Alibekov

© Materiallar ko'chirib bosilganda "Tibbiyot ta'limi va innovatsiyalari" ilmi elektron jurnali manba sifatida ko'rsatilishi shart. Jurnalda bosilgan material va reklamalardagi dalillarning aniqligiga mualliflar ma'sul. Tahririyat fikri har vaqt ham mualliflar fikriga mos kelmasligi mumkin. Tahririyatga yuborilgan materiallar qaytarilmaydi.

Jurnalga istalgan payt quyidagi rekvizitlar orqali obuna bo'lishingiz mumkin. Obuna bo'lgach, @iqtisodiyot_77 telegram sahifamizga to'lov haqidagi ma'lumotni skrinshot yoki foto shaklida jo'natishingizni so'raymiz. Shu asosda har oygi jurnal yangi sonini manzilingizga jo'natamiz.

Mazkur jurnalda maqolalar chop etish uchun quyidagi havolalarga maqola, reklama, hikoya va boshqa ijodiy materiallar yuborishingiz mumkin.

Materiallar va reklamalar pullik asosda chop etiladi.

El.Pochta: sq143235@gmail.com

Bot: @munis_sm

Tel.: 97 748 70 03

"Tibbiyot ta'limi va innovatsiyalari" ilmi elektron jurnali 29.04.2025-yildan O'zbekiston Respublikasi Prezidenti Adminstratsiyasi huzuridagi Axborot va ommaviy kommunikatsiyalar agentligi tomonidan C-5669801 reyestr raqami tartibi bo'yicha ro'yxatdan o'tkazilgan. Litsenziya raqami: №745444.



